Desirial®

IPN-Like TECHNOLOGY

FOLLETO TÉCNICO

Edición 2013

Inyección subcutánea intradérmica / intramucosa de NaHa reticulado

Para mujeres perimenopáusicas, menopáusicas o gestantes maduras que sufren de hipotrofia o atrofia de los labios mayores, la vulva y/o la vagina.

1 • Patofisiología *4*

2 • Tratamientos existentes *6*

3 • Gama DESIRIAL®:
La ventaja de la tecnología de relleno con ácido hialurónico IPN-Like y manitol *8*

4 • Anatomía *10*

Referencias *16*

1 • PATOFISIOLOGÍA

La menopausia se caracteriza por la pérdida de la función de los ovarios, el deterioro de las glándulas suprarrenales y la alteración de la secreción de la hormona del crecimiento. Todo ello da lugar a una alteración endocrina importante. Debido a la práctica omnipresencia de los correspondientes receptores hormonales, las consecuencias son enormes. Entre ellas destaca el fuerte impacto en la piel y las mucosas.

Así, por ejemplo, se sabe que los estrógenos aumentan la actividad de los fibroblastos y lo mismo ocurre con los andrógenos, la progesterona, la hormona del crecimiento y el factor de crecimiento IGF-1 *[Makrantonaki et al, 2010]*. Durante el periodo perimenopáusico, la síntesis del colágeno tipo 1 disminuye mientras que la del tipo 3 aumenta. No obstante, se estima que existe una pérdida global de colágeno del 1 % cada año *[Brincat et al., 1987]*. Al mismo tiempo, la tasa de producción de elastina también se reduce, lo que supone una hipotrofia progresiva de la dermis con el aplanamiento de la unión dermoepidérmica.

Los signos macroscópicos son los siguientes:

- Involución del clítoris (intolerancia a la estimulación del clítoris durante el acto sexual).
- Empeoramiento de dismorfologías congénitas o involución o conglutinación de los labios menores.
- Hipotrofia de los labios mayores con la posterior reducción de su volumen y adelgazamiento de la mucosa introital.
- Atrofia mucosal (adelgazamiento de la mucosa) que provoca prurito, malestar, vulvodinia (dolor difuso en la vulva), dispareunia (dolor durante el coito sexual) y una mayor exposición a las infecciones *[Pelegrino R. Bartoletti GA.2008]*.

1.1. Hipotrofia de los labios mayores

Este modelo responde a una involución del componente adiposo de los labios mayores (lipodistrofia) y a la hipotrofia general de la piel y los tejidos. La lipodistrofia puede aparecer a edades tempranas, alrededor de los 35 a 40 años (debido a una predisposición constitucional, a una menopausia precoz, al estilo de vida, etc.), o más habitualmente, durante la edad posmenopáusica, puede tratarse de la expresión de una manifestación tardía marcada por una hipotrofia real de los labios mayores.

En ambos casos, los labios sufren la pérdida de tejido y dejan de ser capaces de desempeñar su función fisiológica (concretamente la protección de la región vulvar y del introito vaginal). Desde un punto de vista estético, también presentan un aspecto marchito y envejecido. Este patrón clínico genera trastornos psicológicos y dificultades cotidianas debido a la reducción de la protección vulvar y a la pérdida de las sensaciones de bienestar habituales [Fasola E., Bernabei G. 2009] [Fasola E. et al., 2010] [McGregor JC. 2008].

1.2. Atrofia vulvovaginal (sequedad)

Al igual que cualquier tejido mucoso, la estructura de la mucosa genital es diferente a la de la piel. Su estrato superficial no está queratinizado y la diferenciación de las capas interiores es imperceptible. No hay ningún estrato claramente delimitado como se observa en la piel *[Farage et al, 2011]*. No hay glándulas en la pared vaginal. El moco que lubrica la cavidad vaginal se había atribuido tradicionalmente al cérvix, a las glándulas de Skene y a las glándulas de Bartholin (aún cuando la función de estas últimas sigue siendo objeto de discusión en la literatura). Las células del revestimiento contienen grandes cantidades de glicógeno (almidón animal almacenado). Las bacterias de la vagina fermentan el glicógeno produciendo ácido láctico. El ácido láctico hace que la superficie del revestimiento sea ligeramente ácida, protegiéndola así contra los microorganismos patógenos que hayan podido penetrar a través del orificio vaginal.

La sequedad vulvovaginal o la atrofia pueden afectar a las mujeres en prácticamente cualquier periodo de su vida, independientemente de si su origen es iatrogénico (por ejemplo, por ingesta de tamoxífeno, isotretinoína, antidepresivos tricíclicos, neurolépticos o por menopausia quirúrgica) o si está relacionado con la menopausia fisiológica.

Al entrar en la edad perimenopáusica, la disminución de los estrógenos circulantes afecta a los tejidos vaginales provocando una reducción de la estimulación trófica. Por ello, el epitelio vaginal se vuelve más fino y quebradizo; las secreciones vaginales, la lubricación y el flujo sanguíneo disminuyen, el pH vaginal aumenta y la vagina se vuelve menos elástica *[Dennerstein et al., 2007]*.

Los síntomas incluyen irritación, molestias permanentes, prurito, dispareunia, mayor exposición a infecciones, etc. Clínicamente, el examen es muy característico con un aspecto pálido y atrofiado de la vagina y la mucosa vulvar, acompañado en ocasiones de petequia o sangrado por contacto y de una pérdida de elasticidad a la que a menudo se une una pérdida de los pliegues vaginales.

La atrofia vaginal es una afección común entre las mujeres posmenopáusicas. Recientes cálculos sugieren que hasta un 45 % de las mujeres posmenopáusicas han experimentado síntomas relacionados con atrofia vaginal y que la mayoría de los síntomas son de moderados a graves *[Nappi et al, 2010] [Santoro et al, 2009]*. Una preponderancia aún mayor reveló el Estudio epidemiológico sobre menopausia (Menopause Epidemiology Study), un estudio transversal basado en la población en el que participaron más de 4000 mujeres con edades comprendidas entre los 40 y los 65 años, 1480 de ellas eran mujeres posmenopáusicas activas sexualmente. En dicho estudio, el 57 % de las participantes padecía de atrofia vulvovaginal, definida en las 4 semanas anteriores como autoinforme de uno o más de los síntomas siguientes: sequedad vaginal, prurito, irritación, dolor al orinar, dolor o sangrado vaginal asociado a la actividad sexual *[Levine et al, 2008]*.

Un tratamiento adecuado puede, por tanto, tratar o prevenir realmente los síntomas permitiendo la recuperación de las sensaciones de bienestar.

2 • TRATAMIENTOS EXISTENTES

2.1. Hipotrofia de los labios mayores

Cuando el volumen de los labios se reduce (hipotrofia moderada) o cuando los labios son totalmente planos (hipotrofia severa), se ofrecen dos soluciones actualmente:

Injerto autólogo de células adiposas (lipofilling)
Una intervención realizada como cirugía ambulatoria que requiere anestesia locorregional para la extracción de grasa de la ubicación del explante y anestesia local para la reinyección en el lugar del injerto. El volumen de grasa inyectada se reduce en un 40 a 50 % en las semanas posteriores a la inyección. Esta práctica requiere, por tanto, varias inyecciones hasta conseguir el resultado deseado, en ocasiones con hipercorrección para la pérdida de grasa anticipada.

La inyección del ácido hialurónico, DESIRIAL® plus, es una solución cada vez más solicitada: El resultado final ya es visible la primera semana tras la inyección. Además, la inyección de ácido hialurónico permite evitar la gravedad de una intervención recurrente de lipofilling y reducir los riesgos relacionados con la misma. Por otro lado, pueden usarse cánulas más finas, lo que causa menos trauma. Al igual que ocurre con el relleno facial, la persistencia del producto depende de la experiencia técnica del médico y de la cantidad inyectada, además varía de persona a persona en función de su metabolismo. A modo de ejemplo, una sola inyección es suficiente para un periodo de entre 6 meses y 1 año. Las posteriores reinyecciones amplían y refuerzan la alta duración del producto.

2.2. Atrofia vulvovaginal

El tratamiento es preventivo o curativo. Un vez efectuada la eliminación del diagnóstico diferencial, este tratamiento implica la prescripción de limpiadores hipoalergénicos sin jabón con un pH fisiológico, emolientes (que se aplicarán tras la limpieza) y geles de hidratación y lubricantes, etc.

Tratamientos no hormonales:

Geles hidratantes vaginales: estos productos incluyen glicerina, glicerina de aceite de palma, cera de parafina y compuestos hidrófilos. Pueden desencadenar variaciones positivas del índice de maduración vaginal y aumentar las secreciones vaginales. Además, se ha demostrado que estos productos podrían mejorar el prurito vaginal, las excoriaciones e incluso la dispareunia. Los geles humectantes vaginales que contienen policarbófilos se unen con las células epiteliales vaginales y mantienen la hidratación, lo que se traduce en una mejora del volumen del fluido vaginal, la humedad, la elasticidad y el pH.

Geles lubricantes vaginales: se utilizan generalmente para reducir la irritación y la excoriación durante el acto sexual. No obstante, no hay datos que demuestren una mejora duradera de los marcadores de hidratación vaginal.

Ahora bien, en caso de sequedad posmenopáusica, estos tratamientos suelen ser insuficientes y se proponen terapias hormonales locales o generales.

Tratamientos hormonales:

HRT sistémica: estos tratamientos se prescriben para contrarrestar un gran número de síntomas asociados con la menopausia: sofocos, trastornos del sueño y de la libido y cambios en el estado de ánimo. Sin embargo, en algunas pacientes no cabe esta opción.

HRT local: el objetivo es proporcionar la cantidad adecuada de estrógenos necesaria para contrarrestar las modificaciones atróficas de los tejidos locales y aliviar los síntomas relacionados. Hoy en día, este tratamiento puede prescribirse de tres formas: en forma de crema de estrógenos, de anillo intravaginal de estrógenos o de pastilla vaginal de estrógenos.

Hasta hace poco, la terapia hormonal, especialmente el reemplazo con estrógenos, se consideraba el «estándar de oro» para tratar la sequedad vaginal y la dispareunia. Sin embargo, la controversia surgida como consecuencia de su posible riesgo a la hora de incrementar la incidencia del cáncer de pecho, se tradujo en una publicidad negativa para las terapias con estrógenos, lo que supuso una disminución de las prescripciones y del uso en varios países *[Chlebowski et al, 2003]*. Hay que señalar además que en algunas vulvodinias (como el síndrome de vestibulitis vulvar) la concentración de receptores de estrógenos ha mostrado un descenso drástico cercano a cero en un gran número de pacientes *[Eva et al., 2003]*.

En tales situaciones, el tratamiento hormonal puede resultar inútil, por lo que las alternativas no hormonales como los lubricantes personales han suscitado un gran interés.

La inyección genital de DESIRIAL® es una solución nueva y de larga duración que puede recetarse junto con los emolientes mencionados anteriormente recomendados como estándar.

3 • GAMA DESIRIAL®: LA VENTAJA DE LA TECNOLOGÍA DE RELLENO CON ÁCIDO HIALURÓNICO IPN-LIKE Y MANITOL.

El ***ácido hialurónico*** es un componente natural esencial de la dermis y de la mucosa. Se comporta como una esponja reteniendo el agua y es responsable de la hidratación de la piel. A medida que envejecemos, su concentración en la dermis disminuye, reduciéndose por tanto la sensación de una piel hidratada.

Puesto que el ácido hialurónico posee propiedades higroscópicas conocidas, DESIRIAL® puede actuar como una reserva de agua excedentaria, contribuyendo así al proceso de síntesis de fluidos mejorando la hidratación de los tejidos y bioestimulando las células epiteliales de las mucosas.

La inyección de ácido hialurónico permite la restauración del volumen de la piel, su rehidratación y su «alisamiento». También estimulará la actividad de los fibroblastos (síntesis de colágeno) gracias al relleno (presión mecánica) y al procedimiento mecánico repetido durante la infiltración *[Wang F et al., 2007], [Fasola E. et al., 2010]*.

Para preservar este relleno e hidratación a largo plazo, el ácido hialurónico reticulado de los Laboratorios VIVACY® posee la ventaja de ser específico y patentado (tecnología IPN-Like), y de haber sido validado y recomendado en el campo de la estética facial con los productos STYLAGE®.

Esta tecnología implica la interpenetración de las redes purificadas y reticuladas. El resultado es una red global más resistente a las hialuronidasas y a los radicales libres, a lo que hay que sumar la facilidad de su inyección y de su inserción en la dermis. Con todo ello, se consigue un buen apoyo mecánico de la dermis combinado con una excelente incorporación del gel dentro de la dermis. El resultado es un labio muy flexible y natural, de ahí que esta corrección flexible no se traduzca en una irregularidad al tacto.

Un antioxidante, el manitol, se incorpora en este gel monofásico.

Funciona específicamente sobre los radicales hidróxilos que, entre otros, destruyen el ácido hialurónico. Cuando se inserta en productos DESIRIAL®, permitirá hacer frente a los radicales libres generados por la penetración de la aguja/cánula en la mucosa, dermis o hipodermis durante la inyección y reducir así la inflamación que afecta negativamente al ácido hialurónico *[Back JF. et al. 1979]*. De este modo, el efecto hidratante del ácido hialurónico se mantiene durante un periodo de tiempo mucho más prolongado. La piel se siente como «nutrida desde el interior» *[Mark E. et al., 2000] [Weiss C. et al., 1995] [Band P. et al., 1995]*.

Tabla para los productos más adecuados en función de la gravedad de los síntomas.

Indicaciones	Requisitos	Producto más adecuado
Síntomas de atrofia vulvovaginal: p. ej., sequedad, irritación que causa prurito, molestias o dispaurenia, sensación de tirantez, sensación de sofoco en mujeres fértiles o menopáusicas.	Bioestimulación / rehidratación en la dermis/mucosa media a profunda. > restaurar el volumen, rehidratar la piel y la mucosa y estimular los fibroblastos (favoreciendo la síntesis de colágeno) de los labios mayores, vestíbulo o vagina.	**DESIRIAL®** NaHa reticulado INP-Like 19 mg/g + manitol 2x1 ml 2 x 27G1/2 + 2 x 30G1/2 Producto sanitario de clase III CE0499
Reestructuración de los labios mayores de la vulva en caso de hipotrofia moderada a severa.	Relleno subcutáneo profundo y remodelación. > recrear 2 labios mayores regulares de igual tamaño y volumen para proteger la vulva y reducir así las excoriaciones y el riesgo de infecciones.	**DESIRIAL® PLUS** NaHa reticulado INP-Like 21 mg/g + manitol 1x2 ml 2 x 27G1/2 + cánula 18G80 (+ 19G aguja pre-orificio) Producto sanitario de clase III CE0499

Si desea información más detallada sobre las indicaciones, contraindicaciones, técnicas de inyección, recomendaciones y precauciones, consulte los prospectos de los productos y los siguientes documentos técnicos: PIDC062, PIDC063, y PIDC064.

4 • ANATOMÍA

4.1. Anatomía de la vulva

El mons Veneris (monte de Venus) está situado en la cara anterior de la sínfisis púbica y está delimitado lateralmente por los pliegues inguinales. Está cubierto de vello y consta esencialmente de una masa adiposa celular de 35 mm de espesor en continuidad con la de la pared abdominal y de los labios mayores.

Los labios mayores son 2 pliegues longitudinales de la piel que se extienden hacia la parte inferior y trasera del monte de Venus. Desde un punto de vista histiológico, los labios mayores se caracterizan por una capa cutánea delgada rica en glándulas sebáceas y glándulas apocrinas sudoríparas. También están cubiertos de vello en sus caras externas. No hay vello en las caras internas. Por debajo hallamos una capa fina de fibras musculares denominada «dartos labial». Siguiendo esta estructura, existe un área de tejido celular graso dentro de un saco fibroso y elástico (el músculo peripeneano de Sappey). Este músculo se funde con la pared abdominal en el nivel del monte de Venus. Puesto que el músculo peripeneano de Sappey es fibroso, hay que tener en cuenta que el implante de rellenos dérmicos en este área se hará entre el músculo y la dermis. Los labios mayores no se unen en la parte posterior sino que se funden en el perineo en la horquilla posterior («fourchette»). Protegen la vulva de las excoriaciones.
Miden unos 7 u 8 cm de longitud en la edad adulta y unos 1,5 cm de ancho.

Los labios menores o ninfas son dos colgajos de piel que se hinchan y enrojecen durante la excitación sexual. Carecen de vello y de tejido adiposo, son rosas en su cara externa y marrones en la cara axial. Miden unos 3 cm de longitud pero hay enormes diferencias en cuanto a su tamaño entre una mujer y otra. Se unen en la parte superior y anterior para formar el capuchón del clítoris y el frenulum clitoridis o frenillo del clítoris, pero no tienen por qué unirse necesariamente en la parte posterior. Este área se caracteriza por una gran densidad de vasos sanguíneos y una gran inervación.
¡Aquí no debe efectuarse ninguna inyección!

El clítoris es un órgano eréctil rico en terminaciones nerviosas.
Al igual que el pene, posee un cuerpo cavernoso pero mucho más pequeño. Está formado por dos raíces simétricas que se unen en un cuerpo cilíndrico de 3 cm, doblado hacia atrás en la raíz del clítoris siendo visible únicamente el extremo o glande, más o menos oculto o emergiendo del capuchón. Durante la excitación sexual se producen fenómenos de erección y endurecimiento.
¡Aquí nunca debe efectuarse ninguna inyección!

El vestíbulo se localiza entre los labios mayores. Contiene el orificio uretral y el orificio vaginal

Los límites laterales del vestíbulo son visibles como la ***línea de Hart*** en el interior de los labios menores. Esta es la línea del paso de la piel vulvar a la mucosa más suave de la vulva.

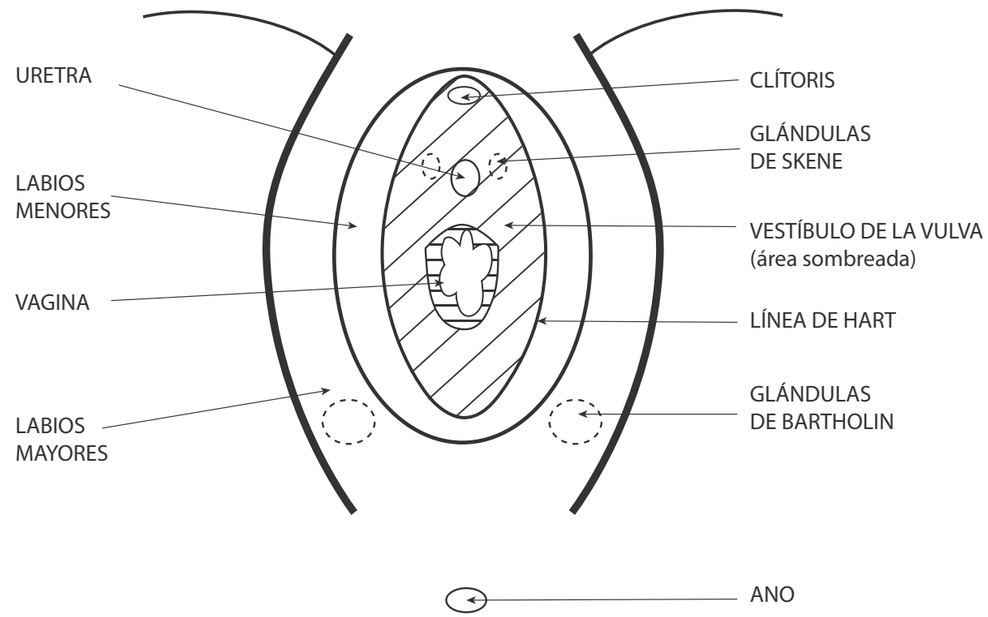

¡Únicamente personal experto formado puede llevar a cabo la inyección en el área del vestíbulo! Asegúrese de que preserva el denso entramado vascular y evita las estructuras de las glándulas mayores y menores (glándulas de Bartholin y de Skene).

4.1.1. La estructura de los labios mayores en detalle

Cada labio mayor está formado por una capa de piel y por el cuerpo adiposo labial. Contiene fibras terminales del ligamento redondo y, en ocasiones, un vestigio del saco inguinal.

Comenzando por la superficie están compuestos por:

- Recubrimiento cutáneo con capas finas queratinizadas
- Dermis densa sin glándulas sudoríparas ni sebáceas
- Bajo la piel: una fina capa de fibras musculares lisas, el dartos labial
- Capa de tejido celular graso rico en fibras elásticas. Esta capa se halla dentro de un saco fibroso y elástico (el músculo peripeneano de Sappey). Se recomienda encarecidamente no forzar esta estructura durante el implante. Por ello, se recomienda que la inyección DESIRIAL® se realice entre la dermis y el músculo peripeneano de Sappey.
- En la parte inferior, separado por la aponeurosis superficial se encuentra el músculo bulbocavernoso
- Las glándulas de Bartholin y los vasos sanguíneos se hallan en una zona mucho más profunda.

En función del tratamiento deseado, las inyecciones se efectúan en la dermis profunda o justo debajo del dartos labial.

Su vascularización arterial

La vascularización de los labios mayores se realiza exclusivamente a través de la arteria perineal (rama de la arteria pudenda interna).

Su vascularización venosa

La red es densa, especialmente en los labios, donde tiene el aspecto de tejido cavernoso.
Las ramas arteriales perineales son más superficiales en la parte inferior de los labios (lado vaginal).

Este es el principal riesgo ligado a la inyección de los labios mayores, ya sea con una aguja o una cánula (pre-orificio). Siempre es mejor iniciar la inyección en la parte superior de los labios e ir desplazándose hacia abajo (en sentido anteroposterior).

En cuanto a los nervios, el nervio pudendo está demasiado profundo para que suponga un riesgo durante la inyección ya que la aguja y la cánula no lo pueden seccionar.

Por el contrario, numerosas terminaciones nerviosas (corpúsculos neurorreceptores) están presentes en la epidermis, la dermis y a nivel subcutáneo. El área es especialmente sensible al dolor. Por ello, se recomienda anestesia previa, al menos tópica.

En cuanto a los músculos, el músculo isquiocavernoso, el bulboesponjoso y el perineal transversal superficial se hallan entre la aponeurosis superficial y la aponeurosis media.

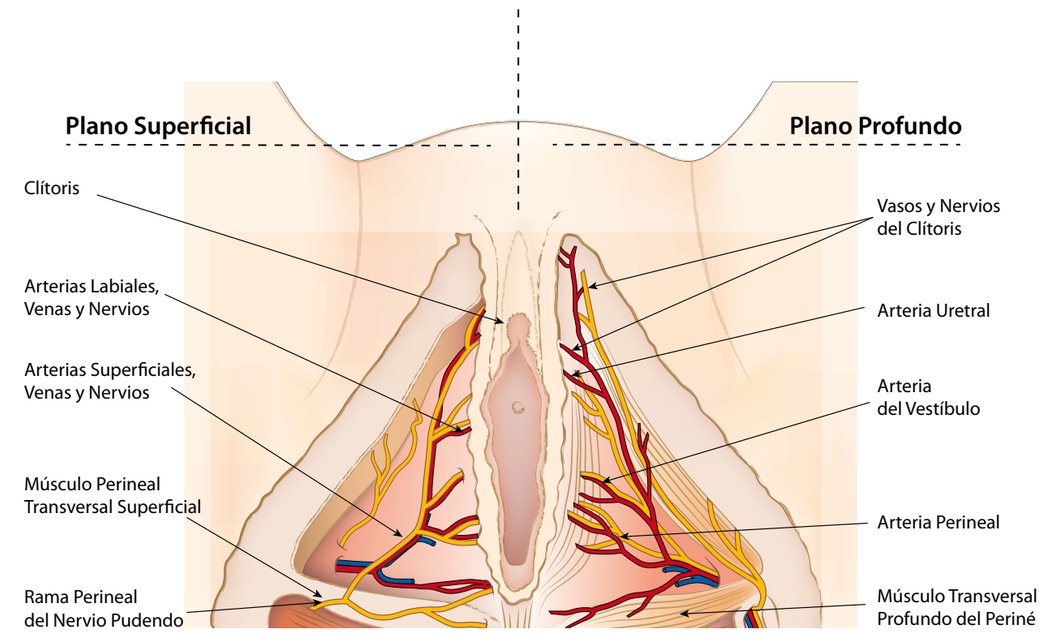

Adaptado de www.uvmaf.org

4.2. Anatomía de la vagina

La pared vaginal consta de tres capas:

a) un epitelio mucoso carente de glándulas (mucosa)
b) una capa intermedia muscular vascular abundantemente irrigada (muscular)
c) una red adventicia de soporte (adventicia)

La mucosa vaginal está compuesta por un epitelio escamoso estratificado no queratinizado de tipo mucoso y por un tejido conectivo (lamina propria). Durante el ciclo menstrual se ve sometida a cambios cíclicos relacionados con las hormonas. Se sabe que la parte muscular media es atravesada por músculos lisos y una amplia ramificación de vasos sanguíneos que se hincha durante la excitación sexual. La pared muscular está compuesta por dos capas de fibras musculares, una capa circular interna débil y una capa longitudinal externa fuerte. La capa fibrosa circundante ofrece apoyo estructural a la vagina.

Discurre desde el cérvix del útero hasta el vestíbulo vulvar. Por lo general, la vagina mide de 7 a 9 cm y es plana. Tiene un tipo característico de repliegues transversos que se aplanan durante el acto sexual para alojar el pene. Está orientada de 30 a 40 grados hacia el eje vertical.

El himen forma la frontera entre la vagina y el vestíbulo. Si bien la vagina no contiene elementos glandulares, en circunstancias normales, se halla próxima a un gran número de estructuras mucosecretoras. Las glándulas de Bartholin (las glándulas más grandes del vestíbulo) están ubicadas bilateralmente en la base de los labios mayores y son drenadas por conductos de 2 a 2,5 cm de largo que desembocan en el vestíbulo. Estas glándulas suelen tener el tamaño de un guisante y rara vez superan el centímetro. No son palpables excepto en caso de infección u otra enfermedad. Además, las glándulas de Skene ubicadas en el área periuretral también producen una secreción que contribuye a la lubricación del introito y de la vagina.

4.2.1. Vascularización de la vagina

La vascularización de la vagina es muy alta, en particular en las paredes anterolaterales y laterales desde el nivel del himen a la unión uretrovesical. Grandes senos venosos y senos cavernosos son los responsables de esta vascularidad:

a) El suministro vascular de la vagina discurre lateralmente hasta la vagina desde los ligamentos cardinales a través de los ligamentos suspensorios paravaginales.
b) El suministro arterial principal (especialmente a la zona anterior de la vagina) se produce a través de la rama vaginal de la arteria pudenda interna, normalmente con anastomosis desde las arterias uterina, vesical inferior y rectal media. Una segunda arteria vaginal que suministra principalmente a la pared posterior de la vagina puede surgir desde la arteria iliaca interna, próxima a la arteria uterina.
c) Un plexo arterial vaginal se extiende hasta una arteria vaginal media en las paredes anterior y posterior de la vagina.
d) El plexo venoso de Santorini está presente en la capa fibrosa de la vagina y se comunica a través de los ligamentos cardinales con el sistema venoso de la vejiga, el recto y los tejidos paravaginales (el plexo vesicovaginal).

Tenga cuidado con el denso entramado vascular de la vagina, las inyecciones deben ser superficiales, de unos 1-2 mm de profundidad en la mucosa. Se exige precaución extrema para la pared anterior de la vagina debido al riesgo de compresión de la uretra.

4.2.2. Inervación de la vagina

Hay dos clases principales de nervios (el sistema nervioso somático y el visceral), ambos con fibras aferentes y eferentes.

a) La inervación somática se efectúa principalmente hacia la porción inferior de la vagina.
   a.1) La inervación aferente o sensorial a la piel y al tejido subcutáneo de los dos tercios inferiores de la vagina se hace a través del nervio pudendo. Esta distribución se corresponde con el origen embriológico de esta parte de la vagina desde el seno urogenital.
   a.2) El peritoneo parietal en el saco de Douglas (fondo de saco posterior) es sensible al trauma y a la inflamación de una manera característica a una respuesta de nervio aferente somático peritoneal, pero es inervado por los nervios aferentes viscerales del plexo uterovaginal y también manifiesta una sensibilidad visceral característica al estiramiento y los espasmos.
   a.3) La inervación somática (motora) eferente no es importante en la pared vaginal puesto que no hay músculos estriados, pero la inervación eferente, principalmente desde el nervio pudendo, controla los músculos elevadores que ofrecen soporte e influyen en la función del tercio inferior de la vagina.

b) La inervación del nervio visceral es importante para la parte superior de la vagina, la musculatura y las glándulas. Todas las fibras nerviosas viscerales de la pelvis recorren la fascia endopélvica que se halla bajo el peritoneo parietal pélvico. Estos nervios surgen del plexo hipogástrico inferior que da lugar a otras tres divisiones. Las fibras desde el plexo uterovaginal acompañan a la arteria vaginal y la vena hasta la vagina.

REFERENCIAS

- Back JF. Et al. Increased thermal stability of proteins in the presence of sugars and polyols – Biochemistry – 1979, Vol 18, N°23, pp5191-5196.
- Band P., Goldman A., Barbone K., et al. Intraarticular distribution and residence time of hylan polymers. Mater Res Soc 1995 :433.
- Blanc B., Boubli J., Delpero. R. Pathologie de la vulve et du vagin - Vigot - 1992.
- Brincat M, KabalanS.,Studd JWZ,Monitz C.F. A study of the decrease in the skin collagen content, skin thickness and bone mass in postmenopausal woman. Obst.Gynaecol,70:840,1987
- Chlebowski RT, Hendrix SL, Langer RD, Stefanick ML, Gass M, Lane D, Rodabough RJ, Gilligan MA, Cyr MG, Thomson CA, Khandekar J, Petrovitch H, McTiernan A. Influence of estrogen plus progestin on breast cancer and mammography in healthy postmenopausal women: The women's health initiative randomized trial. JAMA 2003;289:3243–53
- Dennerstein L, Lehert P, Burger HG, Guthrie JR

New findings from non-linear longitudinal modellingof menopausal hormone changes. Hum Reprod Update. 2007 Nov-Dec;13(6):551-7.

- Eva LJ, MacLean AB, Reid WM, Rolfe KJ, Perrett CW. Estrogen receptor expression in vulvar vestibulitis syndrome. Am J Obstet Gynecol. 2003 Aug;189(2):458-61.
- Farage MA, Maibach HI. Morphology and physiological changes of genital skin and mucosa. Curr Probl Dermatol. 2011;40:9-19
- Fasola E., Anglana F., Basile S., Bernabei G., Cavallini M. A case of labia majora augmentation with hyaluronic acid implant. Journal of plastic Dermatology 2010. (6) 3.
- Fasola E., Bernabei G. Ipotrofie tissutali lievi e moderate delle grandi labbra trattate con infiltrazione di acido ialuronico monofasico. L'ambulatorio medico numero ventisette, Maggio 2009 Milano.
- Kamina P. Anatomie gynécologique et obstétricale - Maloine – 1984
- Kamina P. Anatomie opératoire – Gynécologie Obstétrique - Maloine 2000
- Levine, K. B., Williams, R. E., & Hartmann, K. E.

Vulvo-vaginal atrophy is strongly associated with female sexual dysfunction among sexually active postmenopausal women. Menopause, 2008, 15(4 Pt 1), 661–666

- Makrantonaki E, Schönknecht P, Hossini AM, Kaiser E, Katsouli MM, Adjaye J, Schröder J, Zouboulis CC Skin and brain age together: The role of hormones in the ageing process. Exp Gerontol. 2010 Oct;45(10):801-13
- Mark E. A., Lussier J.L . and PEYRON J.G. A risk benefit Assessment of Injections of hyaluronan and its Derivatives in the treatment of Osteoarthritis of the knee. Drug Safety 2000 Aug. 23 (2): 115-130.
- Mc Gregor JC. Labial surgery- a new phenomenon?.

British association of plastic, reconstructive and aesthetic surgeons. Published by Elsevier Ltd. 2008 p289.

- Nappi, R. E., & Kokot-Kierepa, M. Women's voices in the menopause: results from an international survey on vaginal atrophy. Maturitas, 2010, 67(3), 233–238
- Pelegrino R. Bartoletti GA. "Peau et Ménopause ». J. Med. Esth. Et Chir. Derm. Vol XXXV, 137 mars 2008, 11-16.S12
- Santoro, N., & Komi, J. Prevalence and impact of vaginal symptoms among postmenopausal women. Journal of Sexual Medicine, 2009, 6(8), 2133–2142
- Wang F et al. In Vivo Stimulation of De Novo Collagen Production Caused by Cross-linked. Hyaluronic Acid Dermal Filler Injections in Photodamaged Human Skin. Arch Dermatol 2007; 143:155-63
- Weiss C., Band P. Musculoskeletal applications of hyaluronan and hylan: potential uses in the foot and ankle. Clin Podiatr Med Surg 1995: 12 (3): 497-517

Todos los productos DESIRIAL® se fabrican de conformidad con los requisitos del Sistema de Gestión de Calidad de la norma ISO13485 y son biocompatibles de acuerdo con los estándares internacionales ISO EN 10993.

Producto sanitario - Clase III – Marcado CE Nº 0499
Ácido hialurónico de calidad inyectable según el grado de mayor pureza de la Farmacopea europea, procedente de la biofermentación
Reticulado (BBDE <1 ppm) de acuerdo con la tecnología patentada IPN-Like
Puro: Contenido en proteínas despreciable (< 20 ppm) – libre de pirógenos (< 1 EU/g)
Con antioxidante natural: manitol Isosmolar (270-330 mOsm)
Esterilizado por autoclave sometiéndose a un ciclo de sobreesterilización «overkill» y garantizando un nivel de aseguramiento de la esterilidad SAL 10-6 de conformidad con la norma NF EN ISO17665-1
Envasado en jeringuillas estériles prerellenas, sin látex, grado farmacéutico
Cada caja contiene 2 jeringuillas de 1 ml (DESIRIAL®) o 1 jeringuilla de 2 ml (DESIRIAL® Plus)
– 1 prospecto – de 2 a 4 etiquetas de trazabilidad
Almacenamiento: Guardar a temperatura ambiente (2-25 ºC) en su envase original. No congelar

ORTHO AESTHETIC IMPLANTS, S.L.

Cabestany, 33 - 08014 Barcelona
Tel 93 419 40 01 - Fax 93 419 08 53

info@ortho-aesthetic.es - www.ortho-aesthetic.es

Disamed®

DISTRIBUIDORA ANDALUZA DE MEDICINA S.L.U.

Jaime Balmes, 6 – c.p. 41007 Sevilla (Spain)
Tfnos.: +34 954574032 (5 líneas)
www.disamed.es mail: *info@disamed.es*

LABORATORIOS VIVACY

44, rue Paul Valéry - 75116 Paris, France
TEL : +33 1 56 90 08 08 - FAX : +33 1 47 55 40 17

252, rue Douglas Engelbart - Archamps Technopole - 74160 Archamps, France
TEL : +33 4 50 31 71 81 - FAX : + 33 4 50 31 71 91

www.vivacy.eu

VIVACY® LABORATOIRES

PIDC097 vA-En • Imprimerie OFFSET CINQ Edition • 1304110